

BİR OLGU NEDENİ İLE SAĞ URETERO-RENAL AGENEZİS

Dr. Güray OKYAR (x)
Dr. Yılmaz BAYRAKTAR xx
Dr. Azam DEMİREL xxx
Dr. Rahmi ÖZKURT xxx
Dr. Ahmet BİLGEN xxxx
Dr. Özkan POLAT xxxx

ÖZET :

Böbrek anomalilerinden unilaterale üretero-renal agenezis oldukça nadir görülür. Bir olgu nedeniyle semptomlar ve tanı yöntemleri yönünden renal ageneziler incelendi.

GİRİŞ

Böbrek anomalileri diğer organ anomalilerine oranla daha sık görülmektedir. Bunun nedeni embryonal gelişmesinin daha karmaşık olmasından kaynaklanmaktadır. Böbrek ameliyatlarında % 4-5 oranında anomaliye rastlanmaktadır. Böbrek anomallerinin büyük bir kısmı semptomsuzdur. Diğer kısmı ise ancak enfeksiyona, üriner sistem taşlarına hipertansiyona ve kronik böbrek yetmezliğine sebep olduğu zaman semptom verirler. Böbrek anomalileri dokuz, ureter anomalileri ise yedi grupta incelenir (1).

Böbrek anomalileri

1- Sayı anomalileri

- a) Bilateral renal agenezis
- b) Unilateral renal agenezis
- c) Çok sayıda böbrek (multi böbrek)

x Atatürk Üni. Tıp Fakültesi Üroloji A.B.D Doçenti
xx Atatürk Üni. Tıp Fakültesi Üroloji A.B.D. Profesörü
xx Atatürk Üni. Tıp Fakültesi Üroloji A.B.D. Uzmanı
xxx Atatürk Üni. Tıp Fakültesi Üroloji A.B.D. Arş. Gör.

2- Volüm anomalileri

- a) Renal hipoplazi
- b) Konjenital renal hipertrofi

3- Sütrüktür anomalileri

- a) Multikistik böbrek
- b) Polikistik böbrek
- c) Soliter böbrek kisti

4- Füzyon anomalileri

- a) At nalı böbrek
- b) Füzyonlu kros ektopi
- c) Pelvik (kek) böbrek

5- Lokalizasyon anomalileri

- a) Pelvik ektopi
- b) Torasik ektopi
- c) Füzyonsuz kros ektopi

6- Rotasyon anomalileri

7- Böbrek damar anomalileri

8- Meduller sünger böbrek (sponge böbrek)

9- Pelvisrenalis anomalileri

Üreter anomalileri

1- Bileteral veya unilaterale üreter agenezisi

2- Bilateral veya unilaterale üreter atrezisi

3- Üreter duplikasyonu

- a) Komplet
- b) İnkomplet

4- Konjenital üreterosele

5- Retrokaval üreter

9- Ektopik üreter

7- Konjenital üreter darlığı

Unilaterale renal ageneziste renal blastemin oluşmaması sorucu hastanın bir böbreği mevcut değildir. Ortalama 800 canlı doğumda 1 oranında görülür. Erkeklerde ve solda sıktır. Diğertöbrekte kompensatris hipertrofi mevcuttur. Embrional hayatta üreter tomurcuğunun bulunmadığı tarafta orifis de bulunmaz.

Hemitrigon hali mevcuttur. Ayrıca % 25 oranında, agerezi olan tarafta sürrenal de teşekkül etmemiştir. Soliter böbrek genellikle normal yerinde ve pozisyonundadır. Bazen fossa iliaca veya kemik pelvis içerisinde anormal ve rotasyon yapmış olarak bulunabilir. Bu böbreklerde enfeksiyon, taş ve hidronefroz görülmesi sıktır. Unilateral ageneziler kardiyak, vertebral ve anal anomaliler de çoğunlukla eşlik edebilir (1,2,3,4).

Tam Yöntemleri

- Tek taraflı böbreğin yokluğu asemptomatiktir.
- Aynı tarafta testis ve vaz deferens de olmayabilir.
- İVP'de karşı tarafta komparsatris hipertrofi vardır.
- Sistoskopide trigonun bir tarafı siliktir.
- Üreter tomurcuğunun yokluğuna bağlı orifis görülmez.
- Anjiyografide renal arter dolmaz.
- Ultrasonografide tek böbrek görülür.
- CAT'de bir tarafta böbrek dokusu görülmez.
- Renal sintigrafide readyoaktif madde tutulamaz (5).

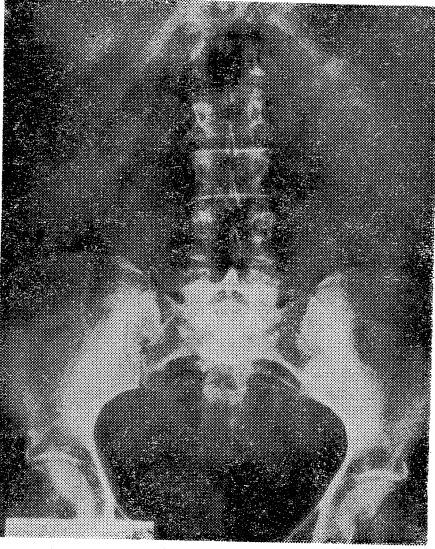
Tedavi :

Unilateral renal agenezi tedavi gerektirmez. Ancak karşı tarafta (soliter böbrekte) taş, enfeksiyon, hidronefroz gibi böbrek yetmezliği oluşturacak patolojiler olursa tedavide aktif davranılmalıdır.

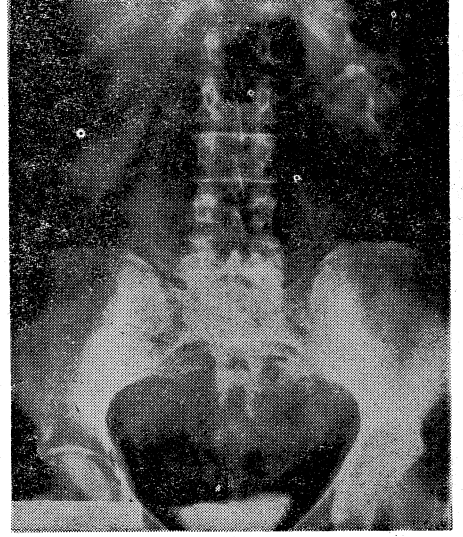
OLGU TAKDİMİ :

55 yaşında bayan hasta, S.A. evli ve beş çocuklu. Dört yıldan beri sağ böbreğindeki ağrı ve sık sık idrara çıkma şikayetleri ile kliniğimize başvurdu. Ürogenital sistem muayenesinde her iki lomber bölge normaldi. Asimetri, kitle tesbit edilemedi. Astenik olmayan hastada böbrekler palpe edilemedi. Sağ böbrek bölgesi palpasyon ve perküsyonla hassas bulundu. Öz ve soy geçmişi özellik arz etmiyordu. Vital bulgular: TA: 140/80 mmHg nabız: 88/dk-ritmik ateş: 36,5 C olup laboratuvar bulgular özellik arz etmiyordu. Böbrek ve karaciğer fonksiyon testleri normal olup, idrar kültüründe üreme olmadı. Casoni ve Weinberg negatif bulundu. DUS grafisi normaldi. İVP de sağ böbrek opak ilacı süzmüyordu ve sol böbrekte pelvikaliseal sistemlerde hafif düzensizlik ve parankimde hipertrofi olduğu, sol üreterin, mesanenin normal olduğu gözlemlendi. (Resim I-II) Abdominal USG'de karaciğer dalak, safra kesesi normal, sağ böbreğin normalden küçük olduğu rapor edildi. Ayrıca sol böbrek orta polüne, 2,5 cm çapında kistik lezyon olduğu belirtilmişti. USG kanı sağ atrofik böbrek, sol renal kist idi. Sağ böbrekteki patolojiyi aydınlatmak için sağ böbreğe retrograd pyelografi yapılmak istendi. Ancak trigonun o tarafta silik olduğu gözlemlendi ve üreter orifisi bulunamadı. Renal anjiyografi, CAT, renal sintigrafisi imkansızlıklar nedeni ile yapılamadı.

Hastanın eksplore edilmesine karar verildi, Hasta operasyona alındı. Sağ klasik lomber insizyonla tabakeler açıldı ve sağ retroperitoneal bölgenin ekspozuru sağlandı. Böbrek ve üreterin olmadığı görüldü. Diafragma altı, vena cava çevresi ve pelvis araştırıldı, Böbrek ve üreter dokusuna rastlanmadı. Sağ üretero-renal agenezi olduğuna karar verilerek eksplorasyon sonuçlandırıldı. Hasta postoperatif 7. günde taburcu edildi.



Resim I DUSG



Resim II İVP

TARTIŞMA

Klinik bilgiler ve literatür kaynaklarına göre unilateral böbrek agenezileri 1/800-1000 oranında görülmektedir (1-6). Buna karşılık yıllık operasyon adedi 600-650 civarında olan kliniğimizde yaptığımız son 15 yıllık taramalarda renal agenezi olgusuna rastlamadık. İlk defa rastladığımız bu olgu nedeniyle renal agenezinin bilinenin aksine daha nadir görüldüğü kanatine vardık.

SUMMARY

URETERO RENAL AGENESIS BECAUSE OF A CASE

Unilateral uretero-renal agenesis is quite rare within the renal anomalies. Because of a uretero-renal agenesis case, diagnostic methods were investigated and literature was reviewed.

LİTERATÖR.

- 1- BOZKIRLI İ.: Yeni Üroloji, Gazi Üniversitesi Yayınlar 100/7 1987 Ankara
- 2- KOKUD G. KARABAY K.: Üroloji İstanbul Üniversitesi Tıp Fak. Yay-
3328/139 1985 İstanbul.
- 3- RUBEUSTEİN M.: Congenital Abnormalities of the Urinary system. The
Journal of Urology 58/3 356-366 1981.
- 4- SRİNOSTANA R.: Complete Renal Fusion. British. Journal Urology 43:
391- 394 1971.
- 5- HATTERY RR.: Computed Tomography of Renal Abnormalities. Radiology
Clinic North Am. 15: 401 1977
- 6- STEPHEUS FD: Embryopathy of Malformations. Journal Urology 127:13
1982.